pratique soignante

La chirurgie réparatrice des plaies de la main

Elisabeth Bouvet

Les urgences de la main concernent 1,4 million de personnes par an en France ▮ La création de la Fédération européenne des services d'urgences de la main (Fesum) a permis une amélioration de la qualité des soins ▮ La chirurgie réparatrice vise la conservation des capacités de préhension, de mobilité et d'agilité de la main, en fonction de la gravité des lésions.

Reconstructive surgery for hand wounds. Injuries to the hand requiring emergency treatment concern 1.4 million people a year in France. The creation of the European Federation of Emergency Services for the Hand (FESUM) has brought about an improvement in the quality of care. The aim of reconstructive surgery is to preserve the hand's ability to grasp, its mobility and agility, depending on the seriousness of the injuries.

Mots clés

- Bilan clinique
- Chirurgie réparatrice
- Fédération européenne des services d'urgences de la main
- Main
- Plaie
- Soins ambulatoires
- Urgence

Key Words

- Clinical assessment
- Emergency
- European Federation of Emergency Services for the Hand
- Hand
- Outpatient treatment
- Reconstructive surgery
- Wound

Premier outil de l'homme, la main permet d'effectuer de nombreuses tâches de la vie quotidienne. Avec une prédominance d'utilisation de la main droite (droitier) ou gauche (gaucher), les lésions accidentelles sont souvent fonction des activités réalisées. Les accidents professionnels de la main représentent 25 % des 1,4 million de nouveaux cas par an en France. Les accidents de loisir et de jardinage sont également très importants. Les soins spécifiques apportés, notamment les soins chirurgicaux, dépendent de la gravité des lésions. En premier lieu, plus que de maintenir l'esthétique de la main, la chirurgie de l'urgence a pour objectif principal d'éviter les complications et les séquelles éventuelles.

Rappels anatomiques

▮ **La main est un outil de préhension** relié au bras par le poignet. Mobile et agile, elle se compose de cinq doigts dont le pouce qui possède la particularité de s'opposer aux autres et qui, avec l'index, forme "la pince".

▮ **Les 27 os de la main sont divisés en trois parties :** le carpe, le métacarpe et les phalanges, et participent à sa mobilité *(figure 1)*.

• **les 8 os du carpe** forment le poignet et sont reliés à l'os de l'avant-bras. Ils sont répartis en deux zones, par quatre :
– *la zone proximale*, dans la continuité du bras, réunissant le scaphoïde, le semilunaire, le pyramidal et le pisiforme ;
– *la zone distale*, proche des doigts réunissant le trapèze, le trapézoïde, le grand os et l'os crochu.

• **les 5 os du métacarpe** composent les doigts et forment la partie large de la main, la paume.

• **les 14 phalanges** sont positionnées en lignes et forment les doigts :
– *les phalanges proximales* ;
– *les phalanges médianes* (sauf pour le pouce) ;
– *les phalanges distales* (extrémité).

▮ **De nombreux muscles participent à l'agilité et à la souplesse de la main** *(figure 2)* **:**

• **les muscles extrinsèques** se situent dans la prolongation de l'avant-bras. Ils transmettent les mouvements à la main et aux doigts par des tendons fléchisseurs et extenseurs ;

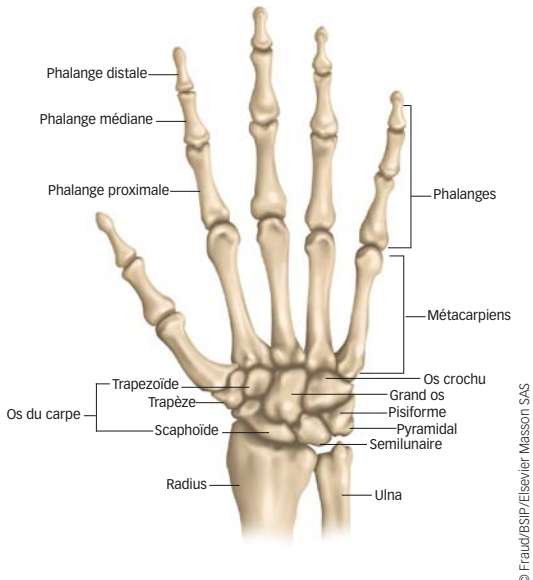

© Fraud/BSIP/Elsevier Masson SAS

Figure 1. Les os de la main.

© 2011 Publié par Elsevier Masson SAS
doi: 10.1016/j.soin.2012.03.029

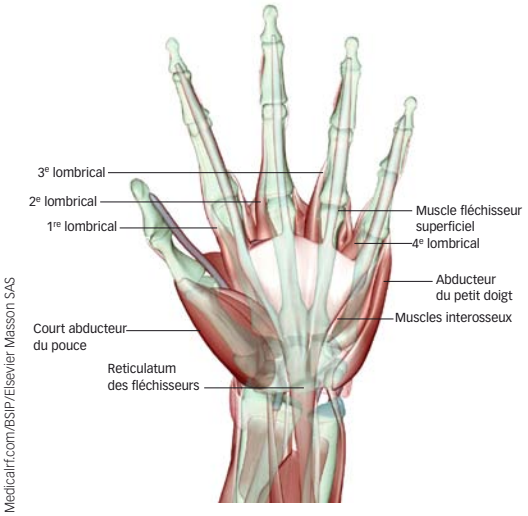

© Medicalrf.com/BSIP/Elsevier Masson SAS

Figure 2. Les muscles de la main.

• **les muscles intrinsèques** dont l'insertion est limitée à la région de la main. Ils transmettent les mouvements précis des doigts ;
• **les muscles interosseux** composent le dos de la main (dorsaux) et la paume (palmaires). Ils permettent l'écartement et le rapprochement des doigts ;
• **les muscles lombricaux** se situent entre les cinq doigts et participent à la flexion et l'extension ;
• **les muscles thénariens** favorisent la mobilisation du pouce et les hypothénariens, la mobilisation de l'auriculaire.

Les doigts comportent des ligaments et des tendons mais pas de muscles. Les tendons longs favorisent la flexion et l'extension et sont dans la continuité des muscles de l'avant-bras. Les tendons de muscles, extenseurs et fléchisseurs, et les deux ligaments, latéral interne et latéral externe, permettent la mobilisation du pouce.

Les doigts sont innervés par trois nerfs principaux, terminés par des petits faisceaux donnant à la main et aux doigts une capacité de mouvements et une perception sensitive très fine :
• **le médian** qui innerve les muscles et l'avant-bras ;
• **le radial** pour les muscles de la paume ;
• **le cubital** pour les muscles du dessus de la main.

La main et les doigts sont irrigués par un réseau artériel et veineux : les artères radiale et cubitale et les veines profondes et superficielles.

Les principales plaies de la main

Les plaies de la main sont très fréquentes et variées [1]. Elles sont souvent négligées par les services d'urgence non spécialisés car elles ne menacent pas le pronostic vital du patient. Pourtant, les traumatismes de la main ne sont pas minimes. Parmi eux, les plus graves sont :
• **l'amputation digitale ;**
• **les plaies de la face palmaire de la main ;**
• **les plaies de la face dorsale de la main ;**
• **les accidents d'injection sous pression ;**
• **les traumatismes complexes et mutilations.**

L'urgence de la main

L'urgence de la main s'évalue par l'intermédiaire du médecin régulateur du Samu ou l'urgentiste qui prend en charge le blessé.

Les urgences de la main représentent environ 1,4 million de cas par an dont presque la moitié présente des risques de séquelles. La création de la Fédération européenne des services d'urgences de la main (Fesum) a grandement amélioré la prise en charge des traumatismes de la main *(encadré 1)*.

Dans les pathologies liées à l'urgence, chaque âge présente des risques particuliers :
• **chez les petits enfants :** les "doigts de porte" et les morsures animales ;

Encadré 1

La Fédération européenne des services d'urgences de la main

Les centres de la Fédération européenne des services d'urgences de la main (Fesum) sont répartis en France en 6 régions administrées par un coordinateur régional. Les services membres de la Fesum ont pour obligation :
• **d'assurer le développement du réseau de prise en charge** des urgences de la main à partir de ces services ;
• **de définir les cahiers des charges** et les conditions de prise en charge des urgences de la main ;
• **de participer à l'évaluation qualitative et quantitative** des urgences de la main ;
• **de se considérer comme l'interlocuteur de référence** en matière d'urgence de la main après des organismes administratifs chargés de l'organisation des urgences, pour la France : agences régionales de l'hospitalisation (ARH), directions régionales des affaires sanitaires et sociales (Drass), directions départementales des affaires sanitaires et sociales (Ddass), unions régionales des caisses d'Assurance maladie (Urcam)…

Notes

1. La première replantation d'une main amputée a été réalisée par Zhong Wei Chen en janvier 1963 à Shangaï. Désormais, une réimplantation de la main et des doigts ne peut être réalisée que si elle a des chances d'aboutir à un résultat fonctionnel utile.
2. Ce type de prise en charge en chirurgie de la main s'est développé dans les années 1980, en alternative à l'hospitalisation.
3. Le pronostic, le résultat du traitement des lésions tendineuses et le protocole de rééducation diffèrent fondamentalement selon le type de lésion.
4. Duran constate, en 1975, qu'une course tendineuse de 3 à 5 mm est suffisante pour prévenir la formation d'adhérences.
5. Il s'agit d'une mobilisation dite "protégée".
6. Séparation du tendon et des adhérences pour rendre la mobilité.

• **chez les grands enfants :** les fractures du poignet et de l'avant-bras en roller ou en sautant de lieux élevés ;
• **chez les adolescents et les jeunes adultes :** les accidents de la voie publique en scooter, vélomoteur ou moto responsables de fractures du poignet à haute énergie, d'entorses graves du poignet ou de luxations du carpe, de plaies délabrées et de lésions des fléchisseurs ;
• **chez les adultes et les seniors :** les lésions graves liées au bricolage et au jardinage avec les plaies par scie circulaire, scie sauteuse, taille-haie, et bien sûr les tondeuses à gazon ; les arrachements digitaux par alliances et les fractures liées à l'ostéoporose particulièrement chez la femme ;
• **à tous les âges :** les panaris et les phlegmons.

Le bilan initial de l'état de la main est réalisé avec le recueil d'informations indispensables [2] :
• **la date et l'heure** de survenue de l'accident ;
• **le type de lésion :** coupure franche, amputation, lésion par bague, morsure, écrasement, torsion, injection sous pression et lésions associées éventuelles (autres que sur la main) ;
• **le mécanisme de l'accident ;**
• **l'état de la vascularisation** (pouls, coloration…) ;
• **l'état de la sensibilité ;**
• **la capacité de flexion et d'extension** de la main et/ou des doigts ;
• **la présence ou non de déformation visible** à l'œil nu.

L'examen clinique permet de localiser le siège de la lésion : doigt (indiquer lequel), main droite ou gauche, poignet. La main est dessinée sur le document servant au recueil de données [3].

Le degré d'urgence est fonction de la localisation, du type de lésion et de l'examen clinique :
• **l'urgence vraie** (envoi rapide dans un centre de la Fesum : amputation[1], lésion de bague, main complexe (délabrement, fracture ouverte…), injection sous pression, absence de vascularisation, morsure, phlegmon ;
• **les plaies avec déficit ;**
• **les plaies sans déficit.**

La chirurgie réparatrice de la main

Les types de chirurgie sont variés et dépendent des causes sous-jacentes du problème [4]. Les lésions les plus complexes sont graves dès le bilan initial mais derrière des plaies visiblement simples peuvent se cacher des lésions qui pourront mettre en jeu le pronostic fonctionnel. Ce sont des lésions tendineuses, nerveuses ou articulaires. Enfin, une mauvaise gestion des séquelles peut être lourde de conséquences socio-économiques.

La chirurgie réparatrice intervient dans diverses pathologies qu'elles soient congénitales, secondaires à un traumatisme ou à une maladie (arthrose, Dupuytren, polyarthrite rhumatoïde…)

Situation clinique

M. X. se présente en urgence avec une plaie de la main droite par cutter. Il est 10 heures. Le patient est immédiatement accueilli par une infirmière qui l'installe dans une cabine afin d'effectuer le bilan initial.

En premier lieu, l'infirmière ôte immédiatement les bagues de la main lésée. Elle évalue ensuite la gravité de la blessure, sa nature et son degré de souillure. Tout en rassurant le patient, elle procède à un interrogatoire. Celui-ci est très important puisqu'il permet de déterminer l'agent causal, le mode de survenue, son contexte (accident de travail ou loisir), le délai écoulé depuis l'accident, les traitements éventuels mis en œuvre (comme une antibiothérapie à l'aveugle, des antalgiques divers). Il est également nécessaire de vérifier la mise à jour des vaccinations antitétaniques et enfin l'heure de la dernière prise d'aliment pour un éventuel passage au bloc opératoire. Un chirurgien présent sur place permet d'optimiser l'efficacité de l'accueil et examine immédiatement le patient.

La plaie est localisée sur la face palmaire du 2e et du 3e doigt. Elle ne semble pas très profonde et saigne peu. Toutefois une exploration au bloc opératoire s'impose. En effet, toute plaie située sur un trajet vasculo-nerveux ou tendineux doit être surveillée.

L'infirmière effectue un pansement provisoire et explique la chronologie des événements à suivre. M. X. est très inquiet, il travaille à son compte et est droitier. En fonction des lésions, les conséquences pourraient être désastreuses. Les différentes possibilités sont évoquées ; la pire des situations serait une section complète de tendons fléchisseurs.

Souvent, les consultations chirurgicales et préanesthésiques ont lieu en un seul temps. Il faut alors faire preuve d'une aptitude à s'organiser en respectant les bonnes pratiques chirurgicales et anesthésiques et en menant ensuite une

réflexion quant aux modalités de rajout d'interventions en urgence au programme initial dit "programme froid". La prise en charge de M. X est donc réalisée en service ambulatoire[2].

La chirurgie ambulatoire répond à des critères de sécurité et de qualité des soins. Ces explications contribuent à rassurer le patient. À jeun, depuis tôt le matin, il sera opéré à 14 heures et pourra, si tout va bien, sortir accompagné d'une personne de son choix vers 19 heures, avec les consignes, les prescriptions nécessaires et la date de réfection du premier pansement.

Le pansement postopératoire fait partie intégrante d'une chaîne de qualité des soins infirmiers et dans ce cas – une lésion d'un tendon fléchisseur a été retrouvée –, une mauvaise exécution peut conduire à des résultats désastreux. Le pansement postopératoire est volumineux. La main et le poignet sont immobilisés par une attelle dorsale anté-brachio-palmaire maintenant le poignet et les articulations métacarpo-phalangiennes en flexion. Une surveillance antiœdème est mise en place et le bras est porté en écharpe, la main au-dessus du cœur. Ce pansement répond à des règles rigoureuses et sa réalisation doit évoluer dans le temps en fonction des différentes étapes de cicatrisation. Le poignet et les doigts ne doivent pas être mobilisés lors de sa réalisation, ce qui nécessite une certaine technicité. Dans des suites classiques, un pansement par semaine est réalisé jusqu'à l'ablation des fils au 15e jour.

L'infirmière a un rôle éducatif auprès du patient durant tout le temps postopératoire. Elle prend le temps de lui expliquer l'importance de la position de la main et du poignet ainsi que du port rigoureux de l'attelle pendant six semaines.

Les soins postopératoires sont exécutés conjointement avec l'équipe de kinésithérapie dont l'importance est fondamentale dans ce type de lésions[3]. La rééducation est entreprise immédiatement en postopératoire sauf dans les cas de lésions vasculo-nerveuses où un délai d'une semaine est appliqué. Dans ce cas, le protocole spécifique Duran[4] s'impose. Le patient est immobilisé à l'aide d'une attelle dorsale du poignet, en flexion à 30°, les articulations métacarpo-phalangiennes à 40° et inter phalangienne en légère flexion. Une mobilisation manuelle et passive de l'articulation inter phalangienne distale (IPD) et une mobilisation du tendon fléchisseur profond sont réalisées par l'orthèse[5]. Après 6 semaines, commence la rééducation active sans l'attelle. Bien menée, elle permettra à M. X. de ne pas exclure le membre blessé.

Toutefois la rééducation impose un choix : mobiliser précocement pour éviter l'enraidissement, avec le risque de re-rupture, ou mobiliser tardivement avec le risque d'enraidissement et de ténolyse[6]. Ces deux cas nécessitent une nouvelle intervention et impliquent la participation éclairée du patient, le respect des consignes de prudence et la patience.

Conclusion

La prise en charge d'une plaie de la main ne dépend pas uniquement de la gravité des lésions mais aussi de la qualité de la prise en charge globale du patient. Pour M. X., l'enjeu majeur est son avenir professionnel et la reprise de son activité antérieure. L'action concertée des professionnels apportera une aide efficace à la réinsertion.
Comme M. X, chaque année, 1,4 million de personnes se blessent à la main en France. Une prise en charge dans un centre spécialisé agréé Fesum permet, dans les 24 heures, de bénéficier du meilleur traitement et de la meilleure chaîne d'intervenants médicaux et paramédicaux dans un seul but : éviter les séquelles. ■

Points à retenir

- **Les urgences de la main ne sont jamais minimes.** Chaque lésion doit être examinée, et le degré de gravité évalué pour proposer une prise en charge adaptée.
- **Les centres de la Fédération européenne des services d'urgences de la main (Fesum),** les services d'urgence de la main et les chirurgiens de la main concourent à une meilleure prise en charge pour limiter les séquelles handicapantes, empêchant la réalisation des actes de la vie quotidienne et professionnelle.

Références

[1] http://www.fesum.fr/spip.php?sommaire
[2] http://www.fesum.fr/IMG/pdf/Fiche-examen-initial-1.pdf
[3] http://www.fesum.fr/IMG/pdf/Fiche-examen-initial-1.pdf
[4] Dubert T, Masmejean E. Les plaies de la main. Chirurgie orthopédique, traumatologie 2006 ; 93.

Pour en savoir plus

- Site d'informations dédié à la prévention des accidents de la main et à la conduite à tenir en cas d'accident : www.accidentsmain.fr
Tél. : 0 825 00 22 21

Déclaration d'intérêts : l'auteur déclare ne pas avoir de conflit d'intérêts en relation avec cet article.

L'auteur

Elisabeth Bouvet, directrice des ressources humaines et cadre infirmier, Institut français de chirurgie de la main, 75116 Paris, ebouvet@ifcm.org